

УДК 616-002.12

DOI <https://doi.org/10.32689/2663-0672-2023-4-8>

Микола РУДЕНКО

кандидат медичних наук, провідний науковий співробітник відділу інноваційних та кардіохірургічних технологій, Національний інститут серцево-судинної хірургії імені М. Амосова Національної академії медичних наук України, вул. Амосова, 6, м. Київ, Україна, індекс 03038; доцент кафедри публічного адміністрування Міжрегіональної Академії управління персоналом (civid@ukr.net)

ORCID: <https://orcid.org/0000-0003-4532-3594>

Mykola RUDENKO

Candidate of Medical Sciences, Leading Researcher at the Department of Innovative and Cardiosurgical Technologies, Associate Professor of the Department of Public Administration of the Interregional Academy of Personnel Management, M. Amosov National Institute of Cardiovascular Surgery of the National Academy of Medical Sciences of Ukraine, 6, Amosova St, Kyiv, Ukraine, postal code 03038 (civid@ukr.net)

Бібліографічний опис статті: Руденко М. Зміна електричної активності серця після кульового поранення живота: вплив травми на роботу серця. *Сучасна медицина, фармація та психологічне здоров'я*. 2023. Вип. 4 (13). С. 47–52. DOI: <https://doi.org/10.32689/2663-0672-2023-4-8>

Bibliographic description of the article: Rudenko M. (2023). Zmina elektrychnoi aktyvnosti sertsia pislia kulovoho poranennia zhyvota: vplyv travmy na robotu sertsia [Change in the electrical activity of the heart after a bullet wound to the abdomen: influence of injury on the work of the heart]. *Suchasna medytsyna, farmatsiia ta psykhohichne zdorovia – Modern medicine, pharmacy and psychological health*, 4 (13), 47–52. DOI: <https://doi.org/10.32689/2663-0672-2023-4-8>

**ЗМІНА ЕЛЕКТРИЧНОЇ АКТИВНОСТІ СЕРЦЯ ПІСЛЯ КУЛЬОВОГО ПОРАНЕННЯ ЖИВОТА:
ВПЛИВ ТРАВМИ НА РОБОТУ СЕРЦЯ**

Анотація. В статті висвітлюється дослідження впливу кульового поранення, зокрема живота на електричну активність серця. Автор досліджує зміни, які відбуваються у роботі серця після травми та розглядає їх наслідки для здоров'я пацієнтів. Результати дослідження можуть сприяти розвитку нових методів лікування та догляду за постраждалими від подібних ушкоджень.

Мета. Вивчення змін електричної активності серця після кульового поранення живота.

Наукова новизна. Наукова новизна цієї статті полягає в унікальному дослідженні зміни електричної активності серця у контексті кульового поранення живота. Використання передових методів моніторингу дозволило детально вивчити динаміку електричної активності серця після травматичного впливу. Отримані результати можуть внести вагомий внесок у розуміння кардіоваскулярних відгуків на травму та сприяти вдосконаленню стратегій лікування серцевих ускладнень у випадку кульових поранень живота.

Матеріали і методи. Основу дослідження склали результати дослідження балістичних характеристик боєприпасів калібру 5,45, парамагнітних сигналів у периферичній крові та стану серцево-судинної системи у 14 тварин (свиней) з важким та вкрай важким наскрізним кульовим пораненням живота без пошкодження судинно-нервових пучків та життєво важливих органів.

Результати. Отримані результати реакції серцево-судинної системи у тварин на наскрізне кульове поранення живота, дозволили виявити закономірну періодичність змін гемодинаміки, що виникають та характерних для шоку, струсу і збиття міокарда, дефіциту кровопостачання міокарда, і можуть бути корисні при вирішенні питань діагностики ушкоджень серцево-судинної системи при тяжких та вкрай тяжких вогнепальних проникаючих пораненнях живота у людей.

Висновки. Отримані результати підкреслюють важливість системного моніторингу серцево-судинних параметрів у пацієнтів із кульовими пораненнями живота та підкреслюють необхідність раннього втручання для забезпечення стабільності серцево-судинної системи. Це дослідження сприяє глибшому розумінню механізмів електрофізіологічних порушень, що виникають в результаті травматичного впливу.

Ключові слова: бойова травма, живіт, черевна порожнина, кульове поранення, серцево-судинна система.

**CHANGE IN THE ELECTRICAL ACTIVITY OF THE HEART AFTER A BULLET WOUND TO THE ABDOMEN:
INFLUENCE OF INJURY ON THE WORK OF THE HEART**

Abstract. The article highlights the study of the impact of a bullet wound, particularly of the abdomen, on the electrical activity of the heart. The author investigates the changes that occur in the work of the heart after an injury and considers their consequences for the health of patients. The results of the study may contribute to the development of new methods of treatment and care for victims of such injuries.

Purpose. Study of changes in the electrical activity of the heart after a bullet injury to the abdomen.

Scientific novelty. The scientific novelty of this article is a unique study of changes in the electrical activity of the heart in the context of a bullet wound to the abdomen. The use of advanced monitoring methods made it possible to study in detail the dynamics of the electrical activity of the heart after a traumatic impact. The obtained results can make a significant contribution to the understanding of cardiovascular responses to trauma and contribute to the improvement of strategies for the treatment of cardiac complications in the case of bullet wounds to the abdomen.

Materials and methods. The basis of the study was the results of the ballistic characteristics of 5.45-caliber ammunition, paramagnetic signals in peripheral blood, and the state of the cardiovascular system in 14 animals (pigs) with severe and extremely severe through bullet wounds to the abdomen without damage to vascular and nerve bundles and vital organs.

Results: The obtained results of the reactions of the cardiovascular system in animals to a through bullet wound of the abdomen allowed us to reveal the regular periodicity of the hemodynamic changes that occur, characteristic of shock, concussion and myocardial infarction, myocardial blood supply deficiency, and can be useful in solving the issues of diagnosing cardiac injuries of the vascular system in severe and extremely severe penetrating gunshot wounds to the abdomen in humans.

Conclusions. The obtained results emphasize the importance of systemic monitoring of cardiovascular parameters in patients with bullet wounds to the abdomen and emphasize the need for early intervention to ensure the stability of the cardiovascular system. This study contributes to a deeper understanding of the mechanisms of electrophysiological disturbances arising as a result of traumatic exposure.

Key words: combat injury, abdomen, abdominal cavity, bullet wound, cardiovascular system.

Постановка проблеми в загальному вигляді та її зв'язок із важливими науковими чи практичними завданнями. Дослідження змін електричної активності серця після кульового поранення живота є актуальним з кількох причин. По-перше, такі травми часто відбуваються внаслідок не лише бойових дій, але й нещасних випадків або злочинів, тому розуміння їх впливу на роботу серця має важливе значення для розвитку ефективних методів лікування та надання допомоги постраждалим. По-друге, вивчення цього питання може допомогти покращити стратегії медичної екстреної допомоги та підвищити виживання пацієнтів з подібними травмами. В останні роки зростає інтерес до вивчення впливу травматичних ушкоджень на серцево-судинну систему, що робить це дослідження важливим для розвитку медичної науки та практики.

Мета статті. Вивчення змін електричної активності серця після кульового поранення живота.

Матеріали і методи. Основу дослідження склали результати дослідження балістичних характеристик боєприпасів калібру 5,45, парамагнітних сигналів у периферичній крові та стану серцево-судинної системи у 14 тварин (свиней) з важким та вкрай важким наскрізним кульовим пораненням живота без пошкодження судинно-нервових пучків та життєво важливих органів.

Результати та їх обговорення. Крім реєстрації показників центральної та внутрішньосерцевої гемодинаміки до поранення, під час поранення та через 5; 60 і 90 хв після наскрізного кульового поранення живота, вивчено електричну активність серця за допомогою електрокардіографа. При цьому в I стандартному відведенні були зареєстровані електричні процеси, що відбуваються в задній стінці лівого шлуночка (D), у II відведенні – процеси, що відбуваються у передній стінці (A), а в III відведенні – процеси, що відбуваються на вершині серця (I). Після отримання графічного зображення ЕКГ проводили оцінку амплітуд та тривалості реєстрованих зубців, з наступним статистичним аналізом отриманих кількісних показників 1-й та 2-й експериментальні серії.

Так, зубець Р характеризує процес збудження обох передсердь. Позитивний зубець Р є показником синусового ритму. Інтервал PQ від початку зубця Р до початку зубця Q або R реєструє проходження збудження по передсердям і атріовентрикулярному з'єднанню до міокарда шлуночків. Комплекс QRS, шлуночковий комплекс, реєструється під час збудження шлуночків. Сегмент ST є проміжком між кінцем комплексу QRS і початком зубця Т. Сегмент ST відповідає тому періоду серцевого циклу, коли обидва шлуночки повністю

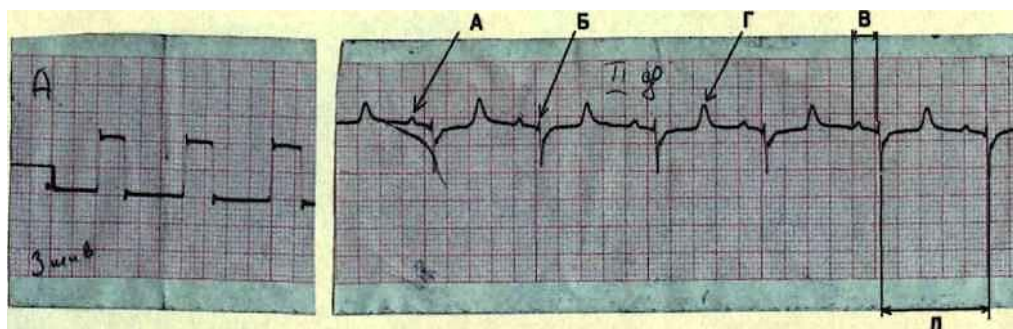


Рис. 1. Результати ЕКГ-дослідження тварин до поранення:
А – зубець Р; Б – зубець R; В – інтервал PQ; Г – зубець Т; Д – інтервал R-R

охоплені збудженням і в нормі розташовані на ізолинії. Зубець Т реєструється під час реполяризації шлуночків і в нормі завжди позитивний (рис. 1).

У результаті проведених ЕКГ-досліджень було встановлено, що під час проходження кулі через черевну порожнину тварин виникає асистолія, тривалістю до 3 с, зумовлена гідродинамічним ударом з подальшим відновленням прискореного синусового ритму. На тлі асистолії реєстрували міограми (рис. 2 Б, В).

У найближчі хвилини після пострілу (5 хвилина) в обох експериментальних серіях реєстрували різні порушення ритму серця; синусова тахіаритмія (100% випадків), шлуночкова екстрасистолія (71,4%) та суправентрикулярна екстрасистолія (28,6%).

Аналіз зубців електрокардіограм, що реєструються через 5 хвилин після наскрізного кульового поранення живота, показав, що у всіх випадках електричні зміни відбувалися в передній стінці лівого шлуночка і в 78,6% випадків – у задній стінці. Статистично значущими ($p < 0,05$) були зміни амплітуд зубців: Р, R, Т; тривалості інтервалу PQ і напівперіоду наростання частоти пульсу.

У серії тварин з пораненням кулею боєприпасу 7Н24 у цей період на ЕКГ реєстрували:

а) зниження амплітуди зубця Р в 3 рази порівняно з вихідними показниками (100% випадків) (Р до пострілу – $1,5 \pm 0,5$ мм, після поранення – $0,5 \pm 0,1$ мм);

б) виражене зниження (в 15 разів) зубця R (100% випадків) (R до пострілу – $1,5 \pm 0,5$ мм, після поранення – $0,10 \pm 0,01$ мм);

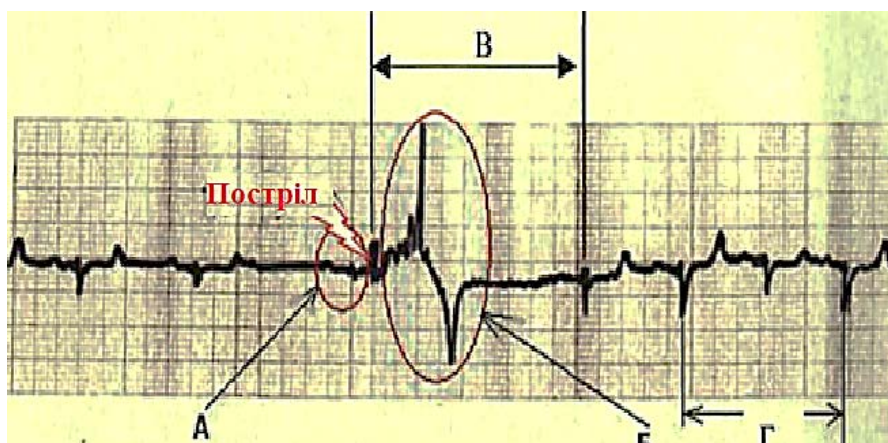


Рис. 2. Результати ЕКГ-дослідження тварин (свині) під час пострілу:
А – проведений комплекс із різким зниженням вольтажу;
Б – міограма; В – асистолія; Г – інтервал 2 RR

Таблиця 1

Зміни показників ЕКГ у наркотизованих тварин через 5 хвилин після наскрізного кульового поранення живота

Боєприпас	Показники	До пострілу	Через 5 хв після поранення	Достовірність
7Н22 (n=7)	Р (ам., мм)	$1,2 \pm 0,26$	$0,5 \pm 0,14$	$p < 0,001$
	R (ам., мм)	$2,0 \pm 0,37$	$1,0 \pm 0,40$	$p < 0,001$
	Т (ам., мм)	$4,0 \pm 0,55$	$5,5 \pm 0,40$	$p < 0,001$
	QRS (тр., мс)	$0,12 \pm 0,016$	$0,08 \pm 0,013$	$p < 0,001$
	PQ (тр., мс)	$0,18 \pm 0,01$	$0,18 \pm 0,02$	$p = 1,0$
	PS (уд./хв)	$80 \pm 7,0$	$98 \pm 4,0$	$p < 0,01$
7Н24 (n=7)	Р (ам., мм)	$1,28 \pm 0,26$	$0,57 \pm 0,19$	$p < 0,001$
	R (ам., мм)	$1,7 \pm 0,16$	$0,07 \pm 0,05$	$p < 0,005$
	Т (ам., мм)	$4,7 \pm 0,53$	$-2,5 \pm 0,341$	$p < 0,001$
	QRS (тр., мс)	$0,11 \pm 0,01$	$0,08 \pm 0,01$	$p < 0,001$
	PQ (тр., мс)	$0,18 \pm 0,02$	$0,22 \pm 0,017$	$p < 0,001$
	PS (уд./хв)	$80 \pm 5,0$	$105 \pm 7,0$	$p < 0,001$

Примітка: тут і надалі ам. – амплітуда, тр. – тривалість, уд./хв – ударів за хвилину.

в) порушення внутрішньошлуночкової провідності (зазубреність на висхідному коліні зубця S) у 85,7% випадків;

г) уповільнення AV-провідності в 1,2 рази (100%) (PQ до пострілу – 0,18±0,02 мм, після поранення – 0,22±0,02 мм).

У серії тварин, де для моделювання вогнепального наскрізного поранення живота використовували кулі боєприпасу 7Н22, було зареєстровано:

а) зниження амплітуди зубця Р у 2 рази порівняно з вихідними показниками (100% випадків) (Р до пострілу 1,0±0,1 мм після поранення 0,5±0,1 мм);

б) зниження (в 2 рази) зубця R (100% випадків) (R до пострілу 2,0±0,5 мм, після поранення 1,0±0,5 мм);

в) в 78,6% – збільшення амплітуди гострокінцевого зубця Г в 1,4 рази;

г) на 22,5% відбувалося почастищення пульсу (PS до пострілу 80±4,5 уд./хв, після поранення 98±4,0 уд./хв).

У ході експерименту, перед загибеллю 3-ї тварини (80 хвилина), було зареєстровано ішемічне пошкодження міокарда задньої стінки лівого шлуночка (поранення боєприпасом 7Н24).

В іншому зміні, що реєструються при ЕКГ-дослідженні на 60-й та 90-й хвилинах, не відрізнялися від ЕКГ-даних 5-ї хвилини.

У табл. 1 представлені найчастіші зміни показників електрокардіограм, виявлені нами під час експерименту (5 хвилина дослідження).

Враховуючи дані ЕКГ, можна говорити, що дистантні ушкодження серця закономірні при наскрізних пораненнях живота високошвидкісними малокаліберними боєприпасами і повинні

Таблиця 2

Достовірність ЕКГ змін через 5 хв після наскрізного кульового поранення живота

Показники ЕКГ	Боєприпас 7Н22 (n=7)	Боєприпас 7Н24 (n=7)	Достовірність
Р (ам., мм)	0,5±0,14	0,57±0,19	P > 0,1
R (ам., мм)	1,0±0,40	0,07±0,05	p < 0,001
T (ам., мм)	5,5±0,40	-2,5±0,341	p < 0,001
СЖБ (тр., мс)	0,08±0,013	0,08±0,01	p=1,0
РС (тр., мс)	0,18±0,02	0,22±0,017	p < 0,001
РБ (уд./хв)	98±4,0	105±7,0	p 0,02

Таблиця 3

Динаміка змін загальноклінічних та біохімічних показників

№ з/п	Показник	До пострілу (контроль)	10 хв після пострілу (приклад 1)	Виведення (загибель) тварини (приклад 2)	Достовірність
1.	Кількість еритроцитів, ×10 ¹² л	6,5±0,33	7,2±0,29	4,8±0,51	p < 0,001
2.	Гематокрит, %	34,1±0,53	38,2±0,61	28,3±0,32	p < 0,001
3.	Кількість лейкоцитів, × 10 ¹⁹ л	18±0,49	20±0,55	9,4±0,52	p < 0,001
4.	Загальний білок, г/л	75±1,2	71±0,9	63±1,5	p = 0,008
5.	Креатинін, мкмоль/л	122±3,84	166±4,1	222±5,2	p < 0,001
6.	Концентрація K ⁺ , ммоль/л	3,7±0,33	4,6±0,25	4,8±0,23	p < 0,05
7.	Концентрація Na ⁺ , ммоль/л	141±1,3	140±0,9	143±1,1	p > 0,1

Таблиця 4

Динаміка змін загальноклінічних та біохімічних показників

№ з/п	Показник	До пострілу (контроль)	10 хв після пострілу (досвід 1)	Введення (загибель) тварини (досвід 2)	Достовірність
1.	Кількість еритроцитів, ×10 ¹² л	6,3±0,30	6,9±0,21	4,7±0,32	p < 0,001
2.	Гематокрит, %	33±0,92	36±0,46	29±0,7	p < 0,001
3.	Кількість лейкоцитів, ×10 ⁹ л	17±0,38	18±0,46	9,1±0,6	p < 0,001
4.	Загальний білок, г/л	77±0,89	72±0,8	62±0,74	p < 0,001
5.	Креатинін, мкмоль/л	123±3,35	151±4,82	215±9,4	p < 0,001
6.	Концентрація K ⁺ , ммоль/л	3,5±0,31	4,3±0,33	4,4±0,2	p < 0,05
7.	Концентрація Na ⁺ , ммоль/л	143±1,5	140±1,9	143±1,3	p > 0,1

враховуватись при ранній діагностиці патології цього органу при тяжких та вкрай тяжких бойових ушкодженнях.

Проведена статична обробка результатів ЕКГ-досліджень показала, що при наскрізному пораненні живота кулею боєприпасу 7Н24 зміни на ЕКГ достовірно ($p < 0,05$) відрізняються від змін, викликаних кулею 7Н22 (табл. 2).

Таким чином, пошкодження серця при вогнепальному пораненні живота мають цілком певні характерні електрокардіографічні ознаки. Однак роль цих ушкоджень найчастіше деякими фахівцями недооцінюється, хоча є всі підстави частину «незрозумілих» випадків клінічного перебігу вогнепальних поранень живота та пов'язаних з ними летальних наслідків пов'язувати з дистантним ушкодженням серця.

У ході проведених клініко-лабораторних досліджень периферичної крові тварин виявили зміни, представлені в табл. 3 та 4.

У табл. 3 та 4 представлені зведені дані показників венозної крові при наскрізних кульових пораненнях живота, які показують, що через 10 хв після поранення кулею боєприпасу 7Н24 відбувалося підвищення кількості еритроцитів до $7,2 \times 10^{12}/л$, лейкоцитів до $20 \pm 0,55 \times 10^9/л$, гематокритної величини (Ht) до 38,2%, креатиніну до $166 \pm 4,1$ мкмоль/л та калію до $4,6 \pm 0,25$ ммоль/л.

При пораненні кулею боєприпасу 7Н22 у цей період кількість еритроцитів підвищувалася до $6,9 \times 10^{12}/л$, лейкоцитів – до $18 \pm 0,46 \times 10^9/л$, гематокрит підвищувався до 36%, рівень креати-

ніну підвищувався до 151 моль/0,4 / л. На цьому фоні було відмічено зниження загального білка до $71 \pm 0,9$ г/л і $72 \pm 0,8$ г/л.

У подальшому, на момент виведення (загибелі) тварин з експерименту, відбувалося значне зниження еритроцитів до $4,8 \pm 0,51 \times 10^{12}/л$, лейкоцитів – до $9,4 \pm 0,52 \times 10^9/л$, Ht – до $28,3 \pm 0,32\%$, загального білка – до $6/6,2$ мкмоль/л і калію до $4,8 \pm 0,23$ ммоль/л (поранення кулею боєприпасу 7Н24). При пораненні кулею боєприпасу 7Н22 кількість еритроцитів знижувалася до $4,7 \pm 0,32 \times 10^{12}/л$, $9,0\%$, загальний білок – до $62 \pm 0,74$ г/л. Подібна ситуація призводить до розвитку гіпоциркуляторної ішемії органів та тканин.

Оскільки, реакція серцево-судинної системи на вогнепальне поранення може пригнічуватись наркозом, в окремій серії експериментів досліджували ті ж показники у ненаркотизованих тварин. Як і в першій і другій групі експериментальних тварин, середні величини основних електрокардіографічних та гемодинамічних показників не мали жодних відмінностей.

Висновки. Таким чином, отримані нами результати реакцій серцево-судинної системи у тварин на наскрізне кульове поранення живота, дозволили виявити закономірну періодичність змін гемодинаміки, що виникають, характерних для шоку, струсу і забиття міокарда, дефіциту кровопостачання міокарда і можуть бути корисні при вирішенні питань діагностики ушкоджень серцево-судинної системи при тяжких та вкрай тяжких вогнепальних проникаючих пораненнях живота у людей.

Список використаних джерел:

1. A Case Series of Anterograde and Retrograde Vascular Projectile Embolization / J. Chao et al. *Academic Forensic Pathology*. 2018. Vol. 8. № 2. P. 392–406.
2. A comparative audit of gunshot wounds and stab wounds to the neck in a South African metropolitan trauma service / A.S. Madsen et al. *The Annals of The Royal College of Surgeons of England*. 2016. Vol. 98. № 7. P. 488–495.
3. An audit of penetrating neck injuries in a South African trauma service / A.S. Madsen et al. *Injury*. 2016. Vol. 47. № 1. P. 64–69.
4. Breeze J., Masterson L., Banfield G. Outcomes from penetrating ballistic cervical injury. *Journal of the Royal Army Medical Corps*. 2012. Vol. 158. № 2. P. 96–100.
5. Computed Tomography Angiography is the Definitive Vascular Imaging Modality for Penetrating Neck Injury: A South African Experience / A.S. Madsen et al. *Scandinavian Journal of Surgery*. 2018. Vol. 107. № 1. P. 23–30.
6. Management of war-related neck injuries during the war in Croatia, 1991–1992. / Prgommet D., Danić D., Miličić D., Leović D. *European Archives of Oto-Rhino-Laryngology*. 1996. № 253 (4–5). P. 294–296.
7. Of penetrating neck injuries at a London trauma centre / R.T. Siau et al. *European Archives of Oto-Rhino-Laryngology*. 2013. Vol. 270. № 7. P. 2123–2128.
8. Selective management of penetrating neck injuries using – no zone|| approach / S. Prichayudh et al. *Injury*. 2015. Vol. 46. № 9. P. 1720–1725.
9. Військова хірургія з хірургією надзвичайних ситуацій / За ред. В.Я. Білого. Тернопіль : Укрмедкнига, 2004. 324 с.
10. Динаміка мікробної контамінації вогнепальної рани під час комплексного хірургічного лікування / І. П. Хоменко та ін. *Хірургія України*. 2018. № 1. С. 7–13

References:

1. Chao, J. et al. (2018). A Case Series of Anterograde and Retrograde Vascular Projectile Embolization. *Acad. Forensic Pathol.* 2. 392–406.
2. Madsen, A.S. et al. (2016). A comparative audit of gunshot wounds and stab wounds to the neck in a South African metropolitan trauma service. *Ann. R. Coll. Surg. Engl.* 7. P. 488–495.
3. Madsen A.S. et al. (2016). An audit of penetrating neck injuries in a South African trauma service. *J. Injury.* 1. 64–69.
4. Breeze J., Masterson L., Banfield G. (2012). Outcomes from penetrating ballistic cervical injury. *J. R. Army Med. Corps.* 2. 96–100.
5. Madsen A.S. et al. (2018). Computed Tomography Angiography is the Definitive Vascular Imaging Modality for Penetrating Neck Injury: A South African Experience / *Scand. J. Surg.* 1. 23–30.
6. Prgommet D., Danić D., Miličić D., Leović D. (1996). Management of war-related neck injuries during the war in Croatia, 1991–1992. *European archives of oto-rhino-laryngology.* 294–296.
7. Siau R.T. et al. (2013). Of penetrating neck injuries at a London trauma centre / *Eur.Arch. Otorhinolaryngol.* Vol. 270. 7. 2123–2128.
8. Prichayudh S. et al. (2015). Selective management of penetrating neck injuries using – no zone|| approach. *J. Injury.* Vol. 46. 9. 1720–1725.
9. Viiskova khirurgiia z khirurgiieiu nadzvychainykh sytuatsii [Military surgery with emergency surgery] / Za red. V. Ya. Biloho. (2004). Ternopil: Ukrmedknyha, 324 [in Ukrainian].
10. Dynamika mikrobnoi kontaminatsii vohnepalnoi rany pid chas kompleksnoho khirurgichnoho likuvannia [Dynamics of microbial contamination of a gunshot wound during complex surgical treatment]. (2018). / I. P. Khomenko ta in. *Khirurgiia Ukrainy.* 1. 7–13 [in Ukrainian].