

МЕДИЦИНА

УДК 616.683:616.34-007.43-053-089:611.018:572.7
DOI <https://doi.org/10.32689/2663-0672-2022-2-1>

Андрій ГАВРИЛЮК

аспірант кафедри дитячої хірургії, Вінницький національний медичний університет імені М. І. Пирогова, вул. Пирогова, 56, м. Вінниця, Україна, індекс 21000, (gav.chernigov@gmail.com)

ORCID: <https://orcid.org/0000-0001-6253-1040>

Віктор КОНОПЛИЦЬКИЙ

доктор медичних наук, професор, завідувач кафедри дитячої хірургії, Вінницький національний медичний університет імені М. І. Пирогова, вул. Пирогова, 56, м. Вінниця, Україна (vkonoplytsky@gmail.com)

ORCID: <https://orcid.org/0000-0001-9525-1547>

Andrii HAVRYLIUK

Postgraduate Student at the Pediatric Surgery Department, National Pirogov Memorial Medical University, 56 Pyrogova str., Vinnytsia, Ukraine, index 21000, (gav.chernigov@gmail.com)

Viktor KONOPLITSKYI

Doctor of Medicine, Professor, Head of Pediatric surgery Department, National Pirogov Memorial Medical University, 56 Pyrogova str., Vinnytsia, Ukraine, index 21000, (vkonoplytsky@gmail.com)

Бібліографічний опис статті: Гаврилук А., Коноплицький В. Морфометричні показники оболонок вагінального відростка очеревини у дітей різних вікових груп. *Сучасна медицина, фармація та психологічне здоров'я*. 2022. Вип. 2 (9). С. 6–11. DOI: <https://doi.org/10.32689/2663-0672-2022-2-1>

Bibliographic description of the article: Havryliuk A., Konoplytskyi V. (2022). Morfometrychni pokaznyky obolonok vahinalnoho vidrostka ocherevyny u ditei riznykh vikovykh hrup [Morphometric indicators of the membranes of the vaginal process of the peritoneum in children of different age groups]. *Suchasna medytsyna, farmatsiia ta psykhologichne zdorovia – Modern Medicine, Pharmacy and Psychological Health*, 2 (9), 6–11. DOI: <https://doi.org/10.32689/2663-0672-2022-2-1>

МОРФОМЕТРИЧНІ ПОКАЗНИКИ ОБОЛОНОК ВАГІНАЛЬНОГО ВІДРОСТКА ОЧЕРЕВИНИ У ДІТЕЙ РІЗНИХ ВІКОВИХ ГРУП

Актуальність. Згідно статистики, такі захворювання як пахова грижа, гідроцеле оболонок яєчка є причинами виникнення безпліддя. Анатомічним підґрунтям виникнення цих нозологій є порушення процесу облітерації вагінального відростку очеревини. З'ясовано, що морфологічним підґрунтям збереження прохідності в вагінальному відростку очеревини є наявність гладко-м'язових елементів в його стінці.

Мета. Метою роботи було покращення наукових даних про етіологію захворювань, які виникають в результаті порушення облітерації вагінального відростку очеревини, з подальшим використанням отриманих знань для підвищення якості хірургічної корекції патологічних станів.

Матеріали і методи. Діти з діагностованими паховими грижами та гідроцеле оболонок яєчка лікувалися оперативно (проводилися операції за Дюамелем та Россом). Під час хірургічної корекції проводився відбір фрагментів стінки вагінального відростку очеревини для подальшого гістологічного дослідження. Отримані зразки гістологічних препаратів вивчалися з метою оцінки морфометричних критеріїв. Критерії морфометричного аналізу: відносна площа м'язової тканини, відносна площа жирової тканини, відносна площа фіброзної тканини, товщина м'язових волокон, площа поперечного перерізу м'язового волокна.

Результати. Всі діти ділилися на групи за статтю та віком. У кожній віковій групі (перший рік життя, перших три роки життя, перших п'ять років життя та перші сім років життя) спостерігалось збільшення як відносних так і абсолютних морфометричних показників. Однакова тенденція результатів спостерігалася як у чоловічої так і у жіночої половини досліджуваних дітей.

Висновки. Отже, ймовірність самостійної облітерації вагінального відростку очеревини зростає обернено пропорційно зі зростанням віку дитини, тобто чим менший вік дитини, тим більша ймовірність самостійної облітерації вагінального відростку очеревини.

Ключові слова: вагінальний відросток очеревини, пахова грижа, гідроцеле оболонок яєчка, гістологічне дослідження, морфометричні показники, діти, операція за Дюамелем, Россом.

MORPHOMETRIC INDICATORS OF THE MEMBRANES OF THE VAGINAL PROCESS OF THE PERITONEUM IN CHILDREN OF DIFFERENT AGE GROUPS

Background. According to statistics, such diseases as inguinal hernia, testicular hydrocele are the causes of infertility. The anatomical basis for the occurrence of these nosologies is a violation of the process of obliteration of the processus vaginalis of the peritoneum. It was found that the presence of smooth muscle elements in its wall is the morphological basis for the preservation of patency in the processus vaginalis of the peritoneum.

Aim. The purpose of the work was to improve scientific data on the etiology of diseases that occur as a result of the violation of the obliteration of the processus vaginalis of the peritoneum, with further use of the obtained knowledge to improve the quality of surgical correction of pathological conditions.

Materials and methods. Children with diagnosed inguinal hernias and testicular hydrocele were treated surgically (Duhamel and Ross operations were performed). During the surgical correction, the wall fragments of the processus vaginalis of the peritoneum were selected for further histological examination. The obtained samples of histological preparations were studied in order to evaluate the morphometric criteria. Morphometric analysis criteria: relative area of muscle tissue, relative area of adipose tissue, relative area of fibrous tissue, thickness of muscle fibers, cross-sectional area of muscle fiber.

Results. All children were divided into groups by gender and age. In each age group (first year of life, first three years of life, first five years of life and first seven years of life) an increase in both relative and absolute morphometric indicators was observed. The same tendency of the results was observed in both the male and female parts of the studied children.

Conclusions. Therefore, the probability of independent obliteration of the processus vaginalis of the peritoneum increases inversely proportionally with the age of the child, that is, the younger the age of the child, the greater the probability of independent obliteration of the processus vaginalis of the peritoneum.

Key words: processus vaginalis of peritoneum, inguinal hernia, testicular hydrocele, histological examination, morphometric indicators, children, operation according to Duhamel, Ross.

Вступ. Основним завданням сучасної медицини залишається профілактика та зменшення ризиків виникнення захворювань. Звичайно, оцінити стан здоров'я нації можна лише оцінивши рівень репродуктивного здоров'я. Особливо актуальним це питання є з огляду на те, що рівень репродуктивного здоров'я закладається ще на етапі внутрішньоутробного розвитку та формується в дитячому періоді. Тому в умовах педіатричної практики надзвичайно важливим є вивчення захворювань, які впливають на репродуктивну систему в періоді дитинства.

Згідно даних статистики, такі захворювання як пахова грижа, гідроцеле оболонки яєчка тримаються на високому рівні [1–4]. За даними літератури, ці нозологічні форми, методи їх хірургічної корекції можуть стати причиною виникнення такого грізного ускладнення як чоловіче безпліддя та стають чинником, що впливає на рівень репродуктивного здоров'я нації [3; 5–9]. Це є причиною чому зберігається науковий інтерес до таких, здавалося б вже вивчених патологій.

Тому метою роботи було покращення наукових даних про етіологію захворювань, які виникають в результаті порушення облітерації вагінального відростка очеревини, з подальшим використанням отриманих знань для підвищення якості хірургічної корекції патологічних станів.

Методологія та методи дослідження. Для досягнення поставленої мети було використано патогістологічне дослідження оболонки вагінального відростка очеревини дітей різного віку, яким проводилося оперативне лікування пахових гриж та гідроцеле оболонки яєчка. Отриманий операційний матеріал використовували для отримання гістологічних зрізів, які піддавалися морфометричному аналізу.

Виклад основного матеріалу дослідження.

В дослідження ввійшло 82 дитини, які проходили оперативне лікування патології вагінального відростка очеревини на базі Кошарського некомерційного підприємства Вінницька обласна дитяча клінічна лікарня Вінницької обласної ради в період з 2016 по 2021 рр.

44 (53,7%) історії хвороби піддалися ретроспективному аналізу, 38 (46,3%) – проспективному аналізу. Вивчалися діти віком до 7 років включно. За тендером досліджувана група поділилася наступним чином: 25 дівчат (30,5%) та 57 хлопців (69,5%).

В дослідження ввійшли діти, які лікувалися з такими захворюваннями, які пов'язані з порушенням облітерації вагінального відростку очеревини, як пахова грижа (53 випадки; 64,6%), гідроцеле оболонки яєчка (24 випадки; 29,3%), кіста елементів сім'яного канатика (5 випадків; 6,1%). У 52 випадків патологічний процес спостерігався справа (63,4%), у 26 випадках патологічний процес спостерігався зліва (31,7%) та у 4 випадках було діагностовано двобічний процес (4,9%).

У випадку діагностування пахової грижі проводилося оперативне лікування за Дюамелем. У разі наявності гідроцеле оболонки яєчка проводилося хірургічна корекція за Россом. При наявності кісти елементів сім'яного канатика дитині проводилося видалення кісти елементів сім'яного канатика.

Літературні дані свідчать, що однією з причин виникнення порушення облітерації вагінального відростку очеревини є гормональний дисбаланс в антенатальному періоді. Зміни гормонального фону впливають на наявність гладко-м'язових елементів вагінального відростку очеревини, регресія яких повинна призвести до облітерації вагінального

відростку очеревини [10]. Тому було звернено увагу на морфологічну структуру вагінального відростку очеревини дітей, які проходили лікування вищевказаних захворювань.

Під час проведення хірургічної корекції проводився забір фрагментів вагінального відростка очеревини для проведення патогістологічного обстеження. З набраного оперативного матеріалу отримували гістологічні зрізи для подальшого морфометричного аналізу. З метою проведення аналізу гістологічних даних було обрано наступні морфометричні критерії: відносна площа м'язової тканини, відносна площа жирової тканини, відносна площа фіброзної тканини, товщина м'язових волокон, площа поперечного перерізу м'язового волокна. З метою оцінки змін в вагінальному відростку очеревини з віком, всіх дітей було поділено на 4 групи: діти першого року життя, діти перших трьох років життя, діти перших п'яти років життя та діти перших семи років життя.

В групу дітей першого року життя увійшло 6 дітей: 5 хлопчиків (83,3%) та 1 дівчинка (16,7%). Морфометричні дані цієї групи наведені в Таблиці № 1.

В групу дітей перших трьох років життя увійшло 42 дітей: 34 хлопчики (81%) та 8 дівчинок (19%). Морфометричні дані цієї групи наведені в Таблиці № 2.

В групу дітей перших п'яти років життя увійшло 66 дітей: 47 хлопчиків (71,2%) та 19 дівчат (28,8%). Морфометричні дані цієї групи наведені в Таблиці № 3.

В групу дітей перших семи років життя увійшло 82 дитини: 57 хлопчиків (69,5%) та 25 дівчат (30,5%). Морфометричні дані цієї групи наведені в Таблиці № 4.

Проводячи аналіз отриманих результатів, було порівняно морфометричні показники різних вікових груп дітей відповідно їхнього гендеру. Отримані результати чоловічої частини досліджуваної групи наведені в Таблиці № 5 та графічно відображені в Діаграмі № 1 та Діаграмі № 2.

Таблиця № 1

Морфометричні показники м'язових елементів необлітерованного вагінального паростка очеревини у дітей першого року життя

Морфометричні показники	Хлопчики n=5	Дівчата n=1	p
Відносна площа м'язової тканини, (%)	47,60±0,9	44,17±0,4	<0,05
Відносна площа жирової тканини, (%)	26,80±0,7	22,89±0,5	<0,05
Відносна площа фіброзної тканини, (%)	20,15±0,3	18,40±0,2	<0,05
Товщина м'язових волокон, (мкм)	44,80±0,6	42,50±0,4	<0,05
Площа поперечного перерізу м'язового волокна, (мкм ²)	17321±91,2	16561±87,8	<0,05

Таблиця № 2

Морфометричні показники м'язових елементів необлітерованного вагінального паростка очеревини у дітей перших трьох років життя

Морфометричні показники	Хлопчики n=34	Дівчата n=8	p
Відносна площа м'язової тканини, (%)	51,20±0,5	48,70±0,3	<0,05
Відносна площа жирової тканини, (%)	28,50±0,9	24,30±0,7	<0,05
Відносна площа фіброзної тканини, (%)	24,60±0,6	21,70±0,5	<0,05
Товщина м'язових волокон, (мкм)	49,50±0,9	45,10±0,5	<0,05
Площа поперечного перерізу м'язового волокна, (мкм ²)	18252±93,8	17476±90,4	<0,05

Таблиця № 3

Морфометричні показники м'язових елементів необлітерованного вагінального паростка очеревини у дітей перших п'яти років життя

Морфометричні показники	Хлопчики n=47	Дівчата n=19	p
Відносна площа м'язової тканини, (%)	55,40±0,8	51,20±0,6	<0,05
Відносна площа жирової тканини, (%)	31,80±0,6	29,50±0,5	<0,05
Відносна площа фіброзної тканини, (%)	26,20±0,4	24,30±0,3	<0,05
Товщина м'язових волокон, (мкм)	53,20±0,6	49,80±0,5	<0,05
Площа поперечного перерізу м'язового волокна, (мкм ²)	18967±94,6	18012±91,5	<0,05

Таблиця № 4

Морфометричні показники м'язових елементів необлітерованного вагінального паростка очеревини у дітей перших семи років життя

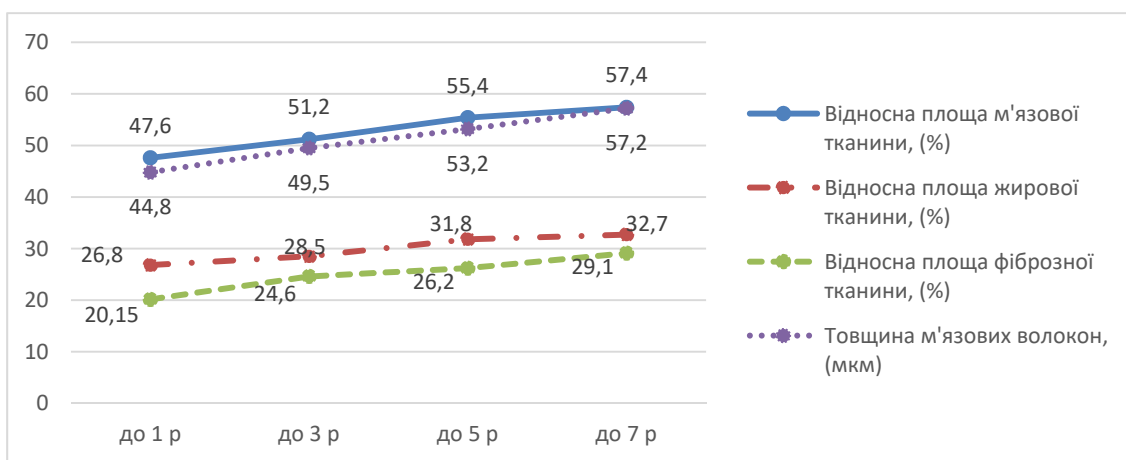
Морфометричні показники	Хлопчики n=57	Дівчата n=25	p
Відносна площа м'язової тканини, (%)	57,40±0,8	54,10±0,7	<0,05
Відносна площа жирової тканини, (%)	32,70±0,4	31,20±0,2	<0,05
Відносна площа фіброзної тканини, (%)	29,10±0,6	26,70±0,5	<0,05
Товщина м'язових волокон, (мкм)	57,20±0,9	53,20±0,4	<0,05
Площа поперечного перерізу м'язового волокна, (мкм ²)	20175±95,9	18945±92,8	<0,05

Таблиця № 5

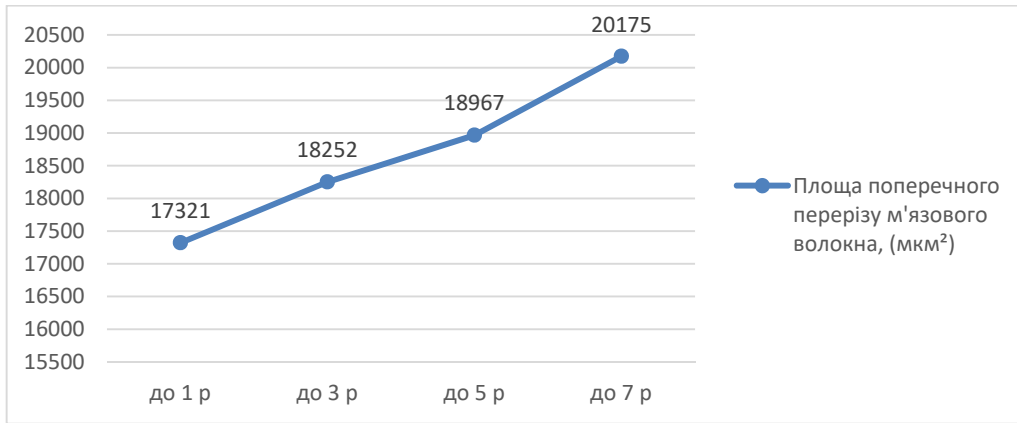
Морфометричні показники м'язових елементів необлітерованного вагінального відростка очеревини у хлопчиків різних вікових груп

Морфометричні показники	Вік пацієнтів			
	До 1 року n=5	До 3 років n=34	До 5 років n=47	До 7 років n=57
Відносна площа м'язової тканини, (%)	47,60±0,9	51,20±0,5	55,40±0,8	57,40±0,8
p	*	<0,05	<0,05	<0,05
Відносна площа жирової тканини, (%)	26,80±0,7	28,50±0,9	31,80±0,6	32,70±0,4
p	*	>0,05	<0,05	<0,05
Відносна площа фіброзної тканини, (%)	20,15±0,3	24,60±0,6	26,20±0,4	29,10±0,6
p	*	<0,05	<0,05	<0,05
Товщина м'язових волокон, (мкм)	44,80±0,6	49,50±0,9	53,20±0,6	57,20±0,9
p	*	<0,05	<0,05	<0,05
Площа поперечного перерізу м'язового волокна, (мкм ²)	17321±91,2	18252±93,8	18967±94,6	20175±95,9
p	*	<0,05	<0,05	<0,05

*- достовірність відмінності між показниками у пацієнтів віком до 1 року.



Діаграма № 1. Графічне відображення відносної частки морфологічних елементів гістологічного зразка та товщини м'язових волокон у хлопчиків різних вікових груп



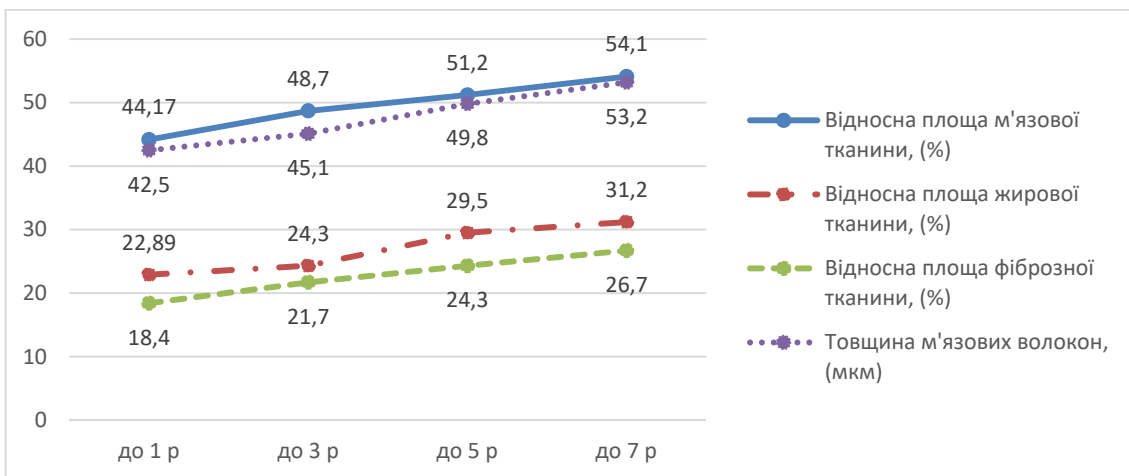
Діаграма № 2. Графічне відображення площі поперечного перерізу м'язового волокна у хлопчиків різних вікових груп

Таблиця 6

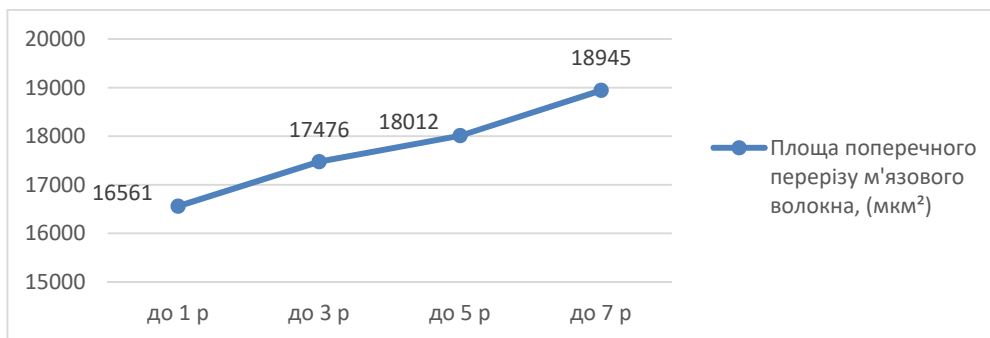
Морфометричні показники м'язових елементів необлітерованного вагінального відростка очеревини у дівчаток різних вікових груп

Морфометричні показники	Вік пацієнтів			
	До 1 року n=1	До 3 років n=8	До 5 років n=19	До 7 років n=25
Відносна площа м'язової тканини, (%)	44,17±0,4	48,70±0,3	51,20±0,6	54,10±0,7
p	*	<0,05	<0,05	<0,05
Відносна площа жирової тканини, (%)	22,89±0,5	24,30±0,7	29,50±0,5	31,20±0,2
p	*	>0,05	<0,05	<0,05
Відносна площа фіброзної тканини, (%)	18,40±0,2	21,70±0,5	24,30±0,3	26,70±0,5
p	*	<0,05	<0,05	<0,05
Товщина м'язових волокон, (мкм)	42,50±0,4	45,10±0,5	49,80±0,5	53,20±0,4
p	*	<0,05	<0,05	<0,05
Площа поперечного перерізу м'язового волокна, (мкм ²)	16561±87,8	17476±90,4	18012±91,5	18945±92,8
p	*	<0,05	<0,05	<0,05

*– достовірність відмінності між показниками у пацієнтів віком до 1 року.



Діаграма № 3. Графічне відображення відносної частки морфологічних елементів гістологічного зразка та товщини м'язових волокон у дівчаток різних вікових груп



Діаграма № 4. Графічне відображення площі поперечного перерізу м'язового волокна у хлопчиків різних вікових груп

Отримані результати жіночої частини досліджуваної групи наведені в Таблиці № 6 та графічно відображені в Діаграмі № 3 та Діаграмі № 4.

Висновки з дослідження. Підводячи підсумок можна констатувати факт зростання відносної площі м'язових елементів у гістологічних зразках вагінального відростка очеревини як у хлопчиків, так і у дівчаток, паралельно зі зростанням віку дитини. Товщина м'язових волокон та площа поперечного перерізу м'язових волокон вагінального відростка

очеревини також зростає синхронно з віком дітей як серед хлопчиків, так і серед дівчаток.

Подібне зростання як м'язових, так і фіброзних елементів гістологічних зразків вказує на неможливість самостійної облітерації вагінального відростку очеревини. Отже, ймовірність самостійної облітерації вагінального відростку очеревини зростає обернено пропорційно зі зростанням віку дитини, тобто чим менший вік дитини, тим більша ймовірність самостійної облітерації вагінального відростку очеревини.

Список використаних джерел:

1. Kozlov YuA, Novozhilov VA, Baradieva PZh, Zvonkov DA, Ochirov ChB. Uschemlennyye pahovyye gryizhi u detey. *Rossiyskiy vestnik detskoy hirurgii, anesteziologii i reanimatologii*. 2018;8(1):80-95. [In Russian]
2. Horbatiuk O. Zashchemleni pakhovi hryzhy u novonarodzhenykh i nemovliat. *Neonatolohiia, khirurgiia ta perynatalna medytsyna*. 2021;11(3(41)):41-5. [In Ukrainian]
3. Baibakov V. Laparoscopic method of correction of bilateral inguinal hernia in children. *Hospital Surgery. Journal named by LYa Kovalchuk*. 2017(4):118-22.
4. Baibakov V. Sposib laparoskopichnoi korektsii neuskkladnennykh pakhvynnykh hryzh u ditei. Aktualni problemy suchasnoi medytsyny. *Visnyk ukrainskoi medychnoi stomatolohichnoi akademii*. 2017;17(2(58)):79-82. [In Ukrainian]
5. Baibakov VM. Surgical tactics in recurrent inguinal hernias at the children. *Wiadomosci Lekarskie*. 2020;73(9(2)):2014-6.
6. Baibakov V. Morphological features of drainage systems of the testicle. *Klinicheskaiia khirurgiia*. 2019;86(6):47-52.
7. Baibakov V. Clinical study of morphological changes in the arterial blood supply of the testicle in children. *Klinicheskaiia khirurgiia*. 2019;86(3):46-51.
8. Baibakov V. Anatomico-topografichni osoblyvosti drenaznykh system yaiechka. Aktualni problemy suchasnoi medytsyny. *Visnyk ukrainskoi medychnoi stomatolohichnoi akademii*. 2018;18(1(61)):156-61. [In Ukrainian]
9. Baibakov V. Laparoskopichna korektsiia dvostoronnnykh pakhvynnykh hryzh u ditei. *Shpytalna khirurgiia Zhurnal imeni Lla Kovalchuka*. 2017(4):118-22. [In Ukrainian]
10. Fourie N, Banieghbal B. Pediatric hydrocele: A comprehensive review. *Clin Surg*. 2017;2:1448.

References:

1. Kozlov YuA, Novozhilov VA, Baradieva PZh, Zvonkov DA, Ochirov ChB. Uschemlennyye pahovyye gryizhi u detey. *Rossiyskiy vestnik detskoy hirurgii, anesteziologii i reanimatologii*. 2018;8(1):80-95. [In Russian]
2. Horbatiuk O. Zashchemleni pakhovi hryzhy u novonarodzhenykh i nemovliat. *Neonatolohiia, khirurgiia ta perynatalna medytsyna*. 2021;11(3(41)):41-5. [In Ukrainian]
3. Baibakov V. Laparoscopic method of correction of bilateral inguinal hernia in children. *Hospital Surgery. Journal named by LYa Kovalchuk*. 2017(4):118-22.
4. Baibakov V. Sposib laparoskopichnoi korektsii neuskkladnennykh pakhvynnykh hryzh u ditei. Aktualni problemy suchasnoi medytsyny: *Visnyk ukrainskoi medychnoi stomatolohichnoi akademii*. 2017;17(2(58)):79-82. [In Ukrainian]
5. Baibakov VM. Surgical tactics in recurrent inguinal hernias at the children. *Wiadomosci Lekarskie*. 2020;73(9(2)):2014-6.
6. Baibakov V. Morphological features of drainage systems of the testicle. *Klinicheskaiia khirurgiia*. 2019;86(6):47-52.
7. Baibakov V. Clinical study of morphological changes in the arterial blood supply of the testicle in children. *Klinicheskaiia khirurgiia*. 2019;86(3):46-51.
8. Baibakov V. Anatomico-topografichni osoblyvosti drenaznykh system yaiechka. Aktualni problemy suchasnoi medytsyny. *Visnyk ukrainskoi medychnoi stomatolohichnoi akademii*. 2018;18(1(61)):156-61. [In Ukrainian]
9. Baibakov V. Laparoskopichna korektsiia dvostoronnnykh pakhvynnykh hryzh u ditei. *Shpytalna khirurgiia Zhurnal imeni Lla Kovalchuka*. 2017(4):118-22. [In Ukrainian]
10. Fourie N, Banieghbal B. Pediatric hydrocele: A comprehensive review. *Clin Surg*. 2017;2:1448.